



SOUS LA PRÉSIDENCE DU DR LOÏC LE NORMAND  
**LA BAULE**  
PALAIS DES CONGRÈS  
DU 16 AU 18 SEPTEMBRE 2015



**DEVELOPPEMENT D'UN MODELE ANIMAL**  
**La brebis**  
**Pour l'enseignement et l'entraînement**  
**à la Chirurgie du Prolapsus**  
**par voie vaginale**

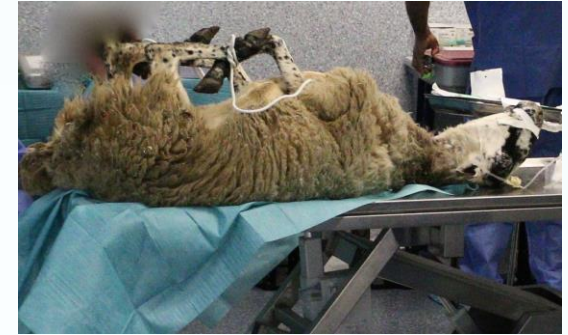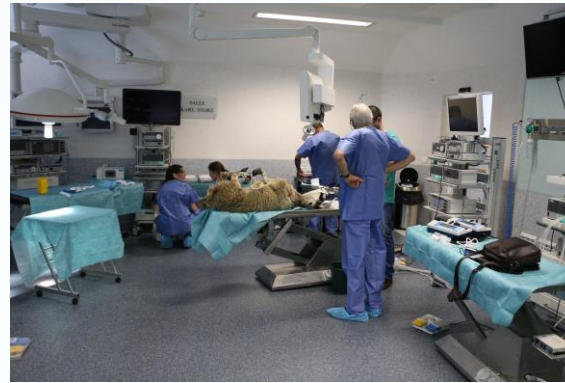A.Mansoor, B. Jacquetin, S. Curinier, S. Campagne-Loiseau, C. Bruhat,  
P. Bouchet, A. Tran, G. Piquier-Perret, X. Folini, R. Borotchivilli, B.Rabischong.

CH Issoire  
C.I.C.E  
CHU Clermont Ferrand

# DEVELOPPEMENT D'UN MODELE ANIMAL : La brebis

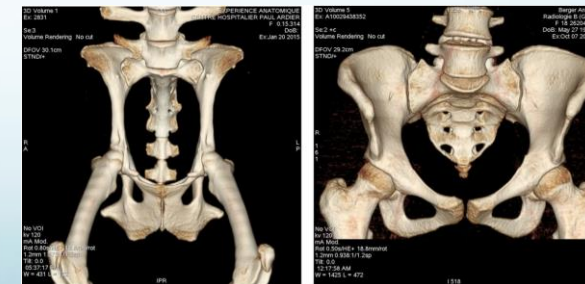
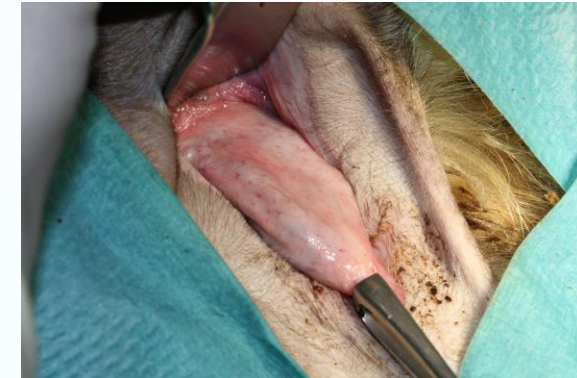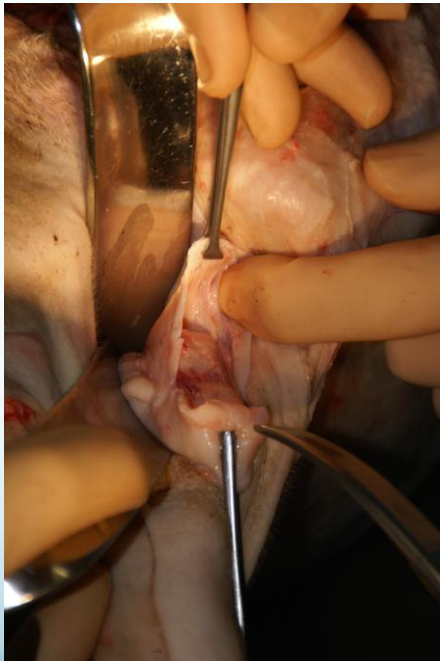
## Pour l'enseignement et l'entraînement à la Chirurgie du Prolapsus par voie vaginale

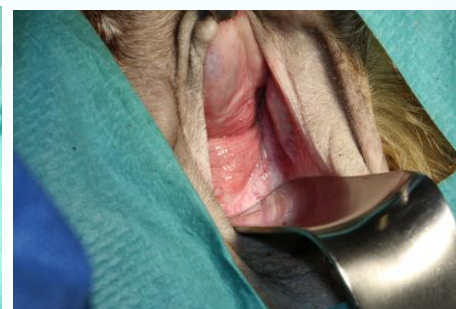
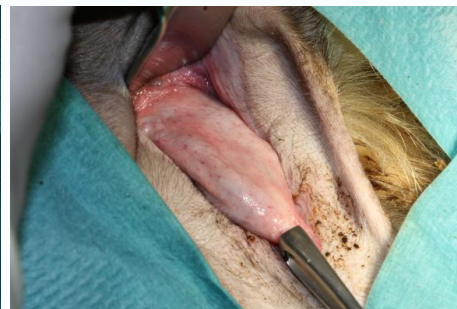
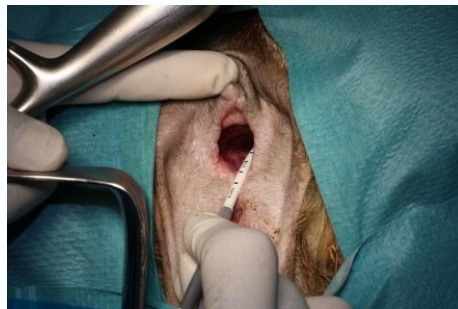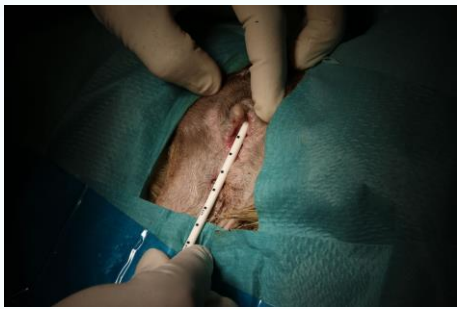
- Modèles pour la chirurgie coelioscopique
  - Pelvi-trainers, modèle animal : le porc
- Aucun modèle animal n'existe actuellement pour la chirurgie par voie vaginale
- Le dernier rapport du SCENHIR, retrouve une corrélation entre l'expérience du chirurgien et les complications des prothèses
- Objectifs de l'étude
  - Evaluer la faisabilité et la possibilité d'utiliser un modèle animal pour l'enseignement et l'entraînement à la chirurgie du prolapsus par voie vaginale



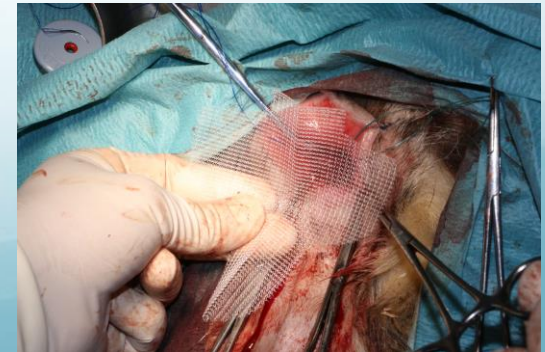
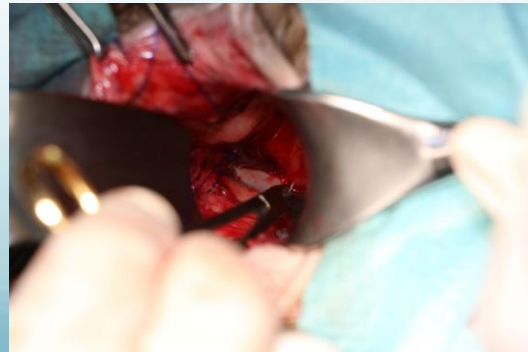
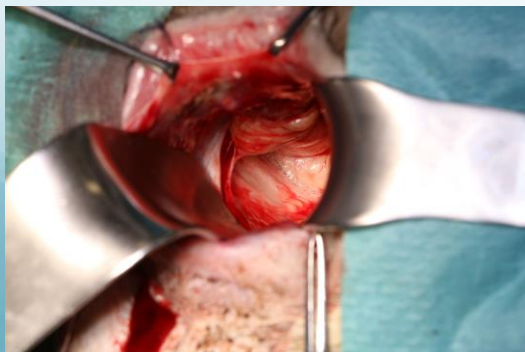- Matériel et méthodes

- 3 sessions de dissections sur cadavres de brebis frais
- 1 session de chirurgie sur une brebis sous anesthésie générale au C.I.C.E de Clermont-Ferrand
- Brebis âgées de plus de 10 ans et de très grandes multipares
- 4 chirurgiens séniors et 4 internes
- Examen gynécologique avec cotation du prolapsus en POP Q
- Touchers pelviens et palpation des structures osseuses et ligamentaires
- Réalisation de la chirurgie habituelle avec réparation autologue et prothétique
- Réalisation d'un pelvi-scan et comparaison avec le bassin de la femme





- Similitudes avec le vagin de la femme
- On retrouve les mêmes structures anatomiques habituellement utilisés
  - Trous obturateurs, arcs tendineux des levators ani, ligaments sacro-épineux
  - Les 4 animaux avaient un prolapsus stade 4
  - Toutes les interventions habituellement réalisés ont pu être menées à bien
    - Réparation autologues
      - Cure d'élytrocèle, cure de cystocèle, cure de rectocèle, myorrhaphie des releveurs de l'anus
    - Réparation prothétique antérieure, bandelettes sous urétrales



# Development of an animal model (EWE) for training in vaginal surgery for pelvic organ prolapse



FRANCE

# Perspectives



- **Enseignement de la chirurgie du prolapsus par voie vaginale**
  - Mise en place des sessions de formation au C.I.C.E dès début 2016
  - Proposer à l'industrie un modèle animal pour apprendre aux chirurgiens l'utilisation de nouvelles techniques de pose de prothèses ou bandelettes
  - Pourrait diminuer le temps du 'learning curve' et le taux de complications
- **Etudes expérimentales animales de tolérance de matériel prothétique sur un modèle à l'identique de la femme**
  - Même lieu d'implantation vaginale
  - Même taille des prothèses
  - Même technique opératoire